

# DETEKSI TULANG BELAKANG PADA CITRA CT-SCAN MENGUNAKAN METODE DETEKSI TEPI SOBEL

<sup>1</sup>Yuti Dewita Arimbi, <sup>2</sup>Nelly Sofi

<sup>1,2</sup>Fakultas Teknologi Industri Jurusan Teknik Informatika, Universitas Gunadarma

Jl. Margonda Raya No. 100, Pondok Cina-Depok, 16424

<sup>1</sup>yuti\_dewita@staff.gunadarma.ac.id, <sup>2</sup>nelly\_sofi@staff.gunadarma.ac.id

## Abstrak

Metode deteksi tepi adalah salah satu operasi dalam pengolahan citra yang berguna untuk menetapkan batas atau tepi pada objek. Penelitian ini menggunakan metode Sobel untuk mendeteksi tepi tulang belakang. Deteksi tulang belakang bertujuan untuk mensegmentasi ginjal pada penelitian lanjutan. Posisi ginjal terletak di kanan dan kiri tulang belakang, hal ini akan memudahkan program melakukan segmentasi ginjal. Langkah awal dalam penelitian ini adalah konversi citra DICOM menjadi citra skala abu-abu, diikuti dengan langkah selanjutnya yaitu peningkatan citra menggunakan teknik filter median untuk mengurangi noise pada gambar. Hasil uji coba menunjukkan hasil deteksi tepi menggunakan Sobel berhasil mendeteksi tulang belakang. Namun, untuk menghasilkan deteksi tepi secara maksimal, citra input tetap perlu dilakukan proses perbaikan terlebih dahulu sebelum proses deteksi tepi dilakukan, meskipun metode Sobel mempunyai kelebihan untuk mengurangi noise dari metode deteksi tepi lainnya.

**Kata Kunci:** CT scan, deteksi tepi, filter, noise, Sobel, tulang belakang

## Abstract

Edge detection method is one of the operations in image processing that is useful for setting boundaries or edges on an object. This study uses the Sobel method to detect the edges of the spine. Spinal detection aims to segment the kidneys in further research. Kidney position is located on the right and left of the spine, so this will facilitate the program to do kidney segmentation. The initial step in this research is the conversion of DICOM images into gray scale images, followed by the next step which is image enhancement using a median filter technique to reduce noise in the image. The trial results showed the results of edge detection using Sobel successfully detected the spine. However, to produce maximum edge detection, the input image still needs to be improved before the edge detection process is carried out, although the Sobel method has the advantage of reducing noise from other edge detection methods.

**Keywords:** CT scan, edge detection, filter, kidney, noise, Sobel, spine.

## PENDAHULUAN

Penelitian Riset Kesehatan Dasar dari Badan penelitian dan Pengembangan Kesehatan Kementerian Kesehatan Republik Indonesia Tahun 2018 menyatakan bahwa prevalensi penderita penyakit gagal ginjal

kronik di Indonesia mengalami kenaikan sebesar 2% dari tahun 2013 menjadi 3,8% pada tahun 2018. Hal ini menunjukkan bahwa gagal ginjal kronik memerlukan perhatian khusus [1].

Deteksi batu ginjal pada tahap awal sangat penting untuk memfasilitasi intervensi

atau untuk menerima perawatan medis yang tepat [2]. Penyakit batu ginjal yang berulang maupun yang tidak terdeteksi pada tahap awal beresiko mengurangi fungsi ginjal dan mengakibatkan pelebaran ginjal. Hal ini memiliki implikasi pada derajat penyakit ginjal kronis bagi yang belum pernah didiagnosis sebelumnya. Saat ini, alat diagnosis dengan bantuan komputer seperti pencitraan ultrasound, CT scan (*Computed Tomography Scan*), dan sinar-X. CT scan banyak digunakan dalam teknik diagnostik non-invasif. Namun, kompleksitas struktur anatomi, pengacakan jaringan dan organ, dan kualitas gambar, adalah faktor yang membuat segmentasi citra CT scan menjadi hal yang tidak mudah [3].

Pemeriksaan dengan CT scan merupakan modalitas yang memiliki sensitifitas dan spesifisitas yang tinggi. Pemeriksaan ini mampu menunjukkan posisi batu, mengukur besar batu secara manual, dan menyingkirkan diagnosis banding seperti *appendicitis* atau pankreatitis [4]. Selain itu, teknologi CT scan mampu merekam informasi dalam organ tubuh, dan hasil akuisisi CT scan dapat memberikan gambaran objek-objek yang muncul pada ginjal. Teknologi ini dikembangkan berdasarkan prinsip akuisisi pada setiap irisan/potongan (*slice*) organ tubuh dari berbagai arah dengan menggunakan radiasi sinar-X. CT scan menghasilkan citra digital beresolusi tinggi dan lebih cepat dalam memperoleh informasi [5].

Peneliti Linguraru [6] mengusulkan metode semi-otomatis untuk kuantifikasi dan pemantauan tumor ginjal dari gambar CT scan. Penelitian [7] telah mengembangkan sistem otomatis untuk segmentasi ginjal dari gambar CT scan abdomen menggunakan citra yang berderau (*noise*). Peneliti [8] mengusulkan metode segmentasi citra dan deteksi tepi menggunakan operasi Canny dengan metode *threshold* untuk mendeteksi jaringan yang rusak dan menggunakan filter untuk memperbaiki citra yang berderau. Penelitian ini menggunakan citra MRI atau CT scan yang kemudian dikonversi menjadi citra keabuan untuk pengolahan selanjutnya. Peneliti Mariam [9] mengusulkan sistem berbantuan komputer untuk mengklasifikasikan penyakit ginjal USG secara otomatis menggunakan PCA dan *Neural Networks*. Penelitian ini mengklasifikasi penyakit ginjal ke dalam lima kelas: Normal, kista, batu, tumor dan gagal ginjal. Hasil klasifikasi mencapai 97 persen.

Segmentasi *watershed* adalah proses segmentasi yang baik untuk memisahkan kanker dari ginjal, dengan membandingkan bagian kanan dan kiri ginjal dan untuk menghitung sifat tekstur statistik yang berasal dari nilai rata-rata standar deviasi dan rata-rata *co-occurrence matrix* yang dapat membantu mendiagnosis jenis tumor. Pendekatan ini digunakan untuk mendiagnosis dan mendeteksi bagian yang tidak sehat dari bagian yang sehat dan tahap awal pembentukan dengan segmentasi dan klasifikasi gambar yang terintegrasi [10].

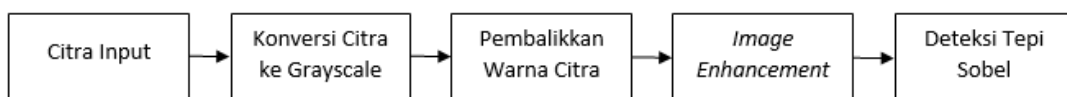
Pengembangan algoritma segmentasi ginjal semi-otomatis dalam gambar CT scan menggunakan morfologi matematika dengan pendekatan *watershed* yang dilakukan peneliti [11]. Sebagian besar algoritma segmentasi gambar CT scan menggunakan teknik *watershed* untuk mendapatkan kontur tertutup dan kontinu dengan akurasi tinggi. Beberapa penelitian umumnya menggunakan lokasi tulang belakang sebagai acuan seperti yang dilakukan peneliti Naegel [12]. Untuk membatasi wilayah ginjal, Benoit Naegel mengandalkan kolom tulang belakang untuk menemukan letak ginjal. Dalam pengembangan sistem deteksi wajah menggunakan metode Sobel menghasilkan deteksi tepi yang lebih baik dan jumlah piksel warna putih yang diperoleh lebih banyak dibandingkan dengan metode Laplacian [13]. Metode Sobel juga dapat digunakan untuk deteksi tepi untuk melihat indikasi tumor otak pada citra *Magnetic Resonance Imaging* (MRI). Hasil pengujian citra MRI tumor otak dari 30 gambar pengujian mempunyai persentase 60% menggunakan *morphological operations*, sedangkan untuk penggunaan

deteksi tepi Sobel menghasilkan persentase sekitar 62,11 % [14].

Dengan demikian, penelitian ini bertujuan untuk mendeteksi tepi tulang belakang menggunakan metode deteksi tepi Sobel untuk mengenali tulang belakang pada citra CT scan. Hasil deteksi tepi tulang belakang dapat digunakan untuk mengenali posisi ginjal yang berada di kanan dan kiri tulang belakang, sehingga dapat digunakan untuk pengembangan penelitian selanjutnya.

## METODE PENELITIAN

Penelitian ini melakukan implementasi deteksi tepi citra ginjal menggunakan operator Sobel dengan perbaikan citra menggunakan filter median, dan menggunakan perangkat lunak Matlab 2018a. Data yang digunakan dalam penelitian adalah citra medis dengan format DICOM dengan ukuran 512 x 512 pixel. Untuk melakukan pengujian dari metode tersebut maka akan dirancang sebuah aplikasi yang dapat mereduksi *noise* dengan uraian langkah kerja penelitian pada Gambar 1.



**Gambar 1. Kerangka Penelitian**

Kerangka penelitian pada Gambar 1, dimulai dengan citra *input* berupa citra medis dengan format DICOM, setelah program membaca citra *input*, kemudian citra medis dikonversi ke dalam bentuk *grayscale* atau citra keabuan. Langkah selanjutnya adalah mengubah citra *grayscale* menjadi citra negatif dengan membalikkan nilai citranya. Kemudian tahap berikutnya adalah perbaikan citra atau *image enhancement* yang menggunakan filter median, tujuannya untuk mengurangi *noise* berupa titik-titik pada citra. Hasil citra yang sudah diperbaiki dengan *enhancement* dapat dilakukan tahap deteksi tepi yang menggunakan operator Sobel untuk mengenali tulang belakang.

Citra input merupakan citra CT scan dengan posisi pengambilan citra secara axial yang disimpan dalam format DICOM (*Digital Imaging and Communication in Medicine*) yang menghasilkan ekstensi \*.dcm. Citra input merupakan citra dari pasien yang didiagnosis batu ginjal yang mengandung kalsium oksalat ataupun kalsium fosfat. Jenis batu ini bersifat radioopak. Batu dengan jenis radioopak menghasilkan warna putih saat pengambilan citra polos abdomen non kontras. Agar citra input dapat dikenali oleh program dan dilakukan proses pengolahan citra, maka diperlukan langkah untuk mengkonversi citra DICOM ke matriks citra keabuan (*grayscale*). Tahap konversi citra DICOM menjadi citra keabuan dapat dilihat pada persamaan (1) berikut:

$$grayscale = 0.299 * R + 0.5876 * G + 0.114 * B \quad (1)$$

Instruksi yang digunakan untuk mengonversi citra pada program Matlab, yaitu:

```
originalImage = mat2gray(dicomread_image);
imshow(originalImage);
```

Fungsi *mat2gray* mengubah variabel *dicomread\_image* menjadi citra *grayscale*. Perintah *imshow* menampilkan hasil perubahan konversi citra. Tujuan konversi citra *input* menjadi citra *grayscale* dilakukan untuk menghapus tulisan atau simbol yang tidak diperlukan sehingga mempermudah citra CT scan dapat diolah pada pengolahan citra selanjutnya dan menghasilkan informasi pada properti DICOM yang dapat digunakan pada tahap penelitian selanjutnya.

Pembalikkan warna citra negatif di dapat dengan membalikkan nilai setiap pixel atau sering disebut dengan operasi negasi. Operasi membalikkan citra *grayscale* bertujuan untuk menghasilkan citra negatif sehingga diharapkan menguatkan intensitas objek yang diperlukan dan memudahkan pengolahan. Proses ini biasanya dilakukan pada citra medis seperti USG, dan foto sinar-X.

Proses pembalikan citra *grayscale* dilakukan dengan menggunakan persamaan (2).

$$f(x, y)' = 256 - f(x, y) \quad (2)$$

dengan  $f(x, y)'$  : citra negatif

$f(x, y)$  : nilai keabuan dari citra *input*

Penelitian ini mencoba menggunakan metode median filter untuk menghilangkan citra yang berbintik-bintik. Metode *median filter* merupakan *filter non-linear*.

Dikatakan *non-linear* karena cara bekerja metode ini tidak termasuk dalam kategori operasi konvolusi. Untuk perhitungan operasi *non-linear* ini dengan cara mengurutkan nilai *pixel*, kemudian mengganti nilai *pixel* yang telah diproses dengan nilai tertentu. Nilai *pixel* yang memuat sejumlah nilai ganjil digeser dari nilai terkecil ke terbesar (*ascending*). Kemudian dihitung nilai median yang telah diurutkan sebelumnya, dan hasil dari nilai median tersebut menggantikan nilai yang terletak berada di pusat citra. *Filter* ini dapat dipakai untuk menghilangkan bintik-bintik atau derau. Nilai yang lebih baik digunakan untuk suatu pixel ditentukan oleh nilai median dari setiap pixel dan kedelapan pixel tetangga pada 8-ketetanggaan. Secara matematis filter median dapat dilihat pada persamaan (3) sebagai berikut:

$$\hat{f}(x, y) = \text{median}_{(p,q) \in S_{yx}}(g(p, q)) \quad (3)$$

Nilai dari citra yang direstorasi  $\hat{f}(x, y)$  dari sebuah *pixel* yang dimasukkan ke dalam

perhitungan median. Median filter menggantikan nilai sebuah *pixel* dengan nilai median dari level *grayscale* pada *pixel-pixel* yang berdekatan. Hasil dari *filter median* terlihat bahwa *noise* dapat dihilangkan, tetapi detail pada citra tetap dipertahankan. Penelitian ini menggunakan metode deteksi tepi Sobel karena mampu mengurangi *noise* sebelum melakukan perhitungan deteksi tepi, dengan menghindari perhitungan gradient di titik interpolasi. Operasi Sobel menggunakan matriks tetangga yang berukuran 3x3 pixel untuk perhitungan gradientnya, dengan menitik beratkan pada pixel-pixel yang mendekati titik tengah matriks. Operasi Sobel melakukan deteksi tepi dengan memperhatikan tepi vertical dan horizontal, sehingga diterapkan dalam dua buah matriks *mask*. Matriks *mask* adalah matrik yang berukuran n x n yang sama dengan matriks tetangga. *Mask* yang pertama (*mask* horisontal) digunakan untuk menghitung selisih antara titik pada sisi horizontal dan *mask* yang kedua (*mask* vertikal) digunakan untuk menghitung selisih antara titik pada sisi vertikal.

-1	0	1
-2	0	2
-1	0	1

(a) mask horisontal

-1	-2	-1
0	0	0
1	2	1

(b) mask vertikal

**Gambar 2. Matriks *Mask* Operator Sobel (a) Mask Horizontal, (b) Mask Vertikal**

Pada Gambar 2 terdapat dua *mask* untuk operator Sobel yaitu (a) *mask* horisontal dan (b) *mask* vertikal. Adapun perhitungan yang akan dilakukan adalah mengalikan matriks tetangga dengan matriks *mask* horisontal yang hasilnya berupa penelusuran secara horisontal ( $G_x$ ). Selanjutnya dilakukan perkalian antara matriks tetangga dengan matriks *mask* vertikal yang hasilnya berupa penelusuran secara vertikal ( $G_y$ ).

Hasil dari perkalian ini kemudian dijumlahkan sehingga menghasilkan penelusuran secara horisontal dan vertikal seperti pada persamaan 4.

$$G(x,y) = (G [f(x, y)]) \quad (4)$$

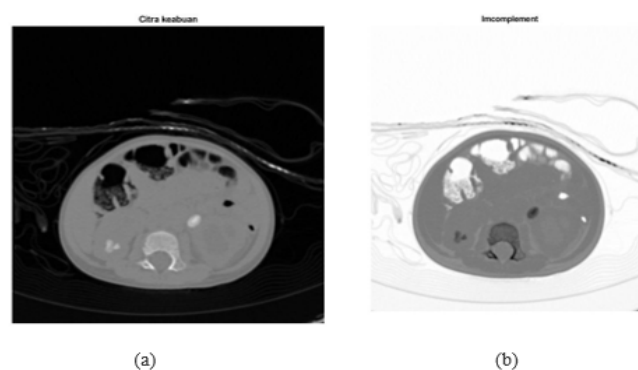
Untuk memutuskan apakah suatu pixel merupakan tepi atau bukan tepi dinyatakan dengan operasi pengambangan seperti pada persamaan 5.

$$g(x,y) = \begin{cases} 1, & \text{jika } G [f(x, y)] \geq T \\ 0, & \end{cases} \quad (5)$$

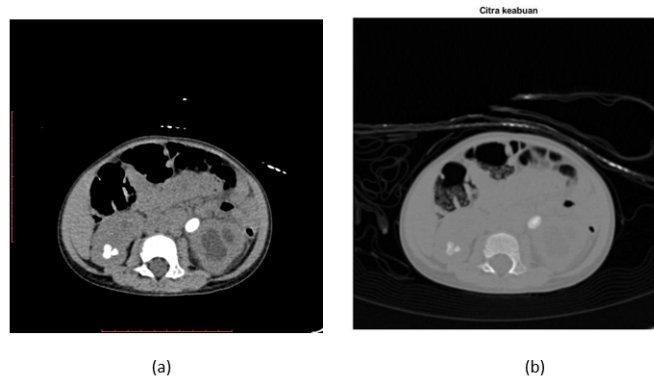
Persamaan 5 menyatakan bahwa  $T$  adalah nilai *threshold*, dan ambang batas nilai tepi pixel dinyatakan putih jika nilai = 1, dan pixel bukan tepi jika nilai = 0 yaitu hitam.

## HASIL DAN PEMBAHASAN

Tahap awal dari penelitian yang dilakukan adalah mengubah citra input menjadi citra *grayscale* dan terlihat bahwa citra hasil konversi memiliki *noise*, sehingga citra tidak memiliki kualitas yang cukup baik sedangkan citra *input* yang sudah mengimplementasikan *Median Filter* hasilnya menunjukkan adanya perbaikan kualitas citra, sehingga hasilnya terlihat lebih detail. Proses konversi ini juga menghilangkan huruf, dan symbol yang tidak digunakan pada proses selanjutnya. Hasil konversi citra DICOM menjadi citra *grayscale* dapat dilihat pada Gambar 3.



**Gambar 3. Citra Konversi *Grayscale* (a) Citra Input, (b) Hasil Konversi Citra**

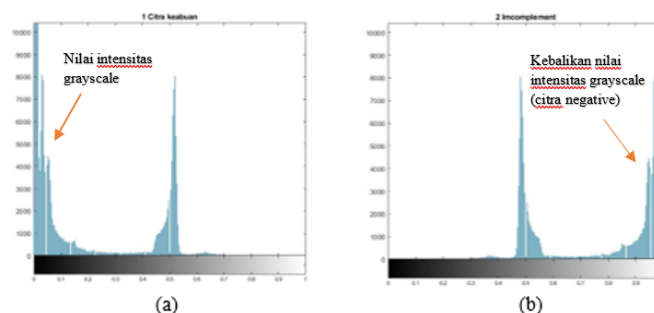


Gambar 4. (a) Citra *Grayscale*, (b) Citra Negatif Hasil Operasi Invers

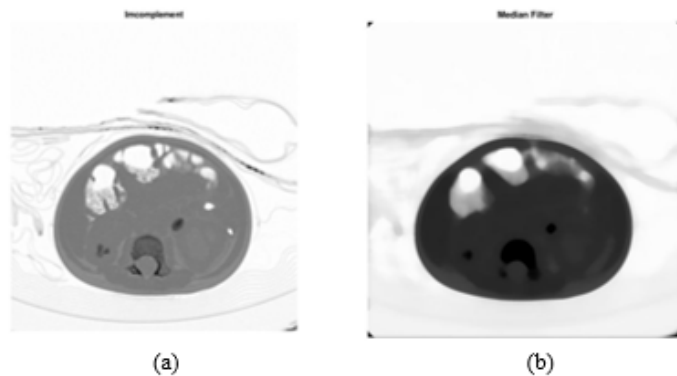
Pada Gambar 3 (a) citra input yang berformat DICOM terlihat jelas tulang belakang yang berada di tengah citra, dan beberapa batu yang mengandung kalsium oksalat terlihat berwarna putih yang menandakan intensitas warnanya tinggi (nilai intensitasnya mendekati 255 pada citra *grayscale*), (b) Hasil citra yang dikonversi ke citra *grayscale* terlihat intensitas citranya menurun sehingga terlihat kurang jelas, untuk itu diperlukan tahap membalikkan warna citra *grayscale* menjadi citra negatif menggunakan operasi invers. Tujuannya untuk memastikan apakah masih ada symbol, huruf, atau bagian citra yang tidak diperlukan di area yang akan diteliti lebih lanjut sehingga dapat dihilangkan pada proses selanjutnya. Hasil proses

pembalikan citra keabuan menjadi citra negatif dapat dilihat pada Gambar 4.

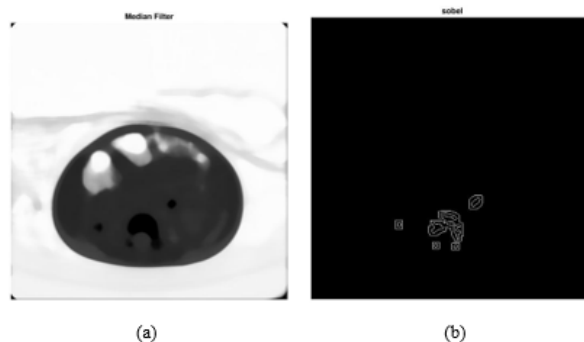
Hasil pembalikan citra keabuan yang diperlihatkan Gambar 4(a) adalah citra *grayscale* yang memiliki latar belakang dengan intensitas yang rendah (mendekati nilai keabuan 0 = hitam) dan area abdomen memiliki intensitas keabuan yang tinggi (mendekati nilai keabuan 255 = putih) setelah dilakukan pembalikan citra *grayscale* menjadi citra negatif, hasilnya seperti pada Gambar 4 (b) tampak latar belakang citra memiliki intensitas keabuan yang tinggi, dan area abdomen memiliki intensitas keabuan yang rendah dibandingkan pada citra (a). Jika dilihat histogram pada Gambar 5, maka terlihat jelas bahwa nilainya juga ikut berubah dan bergeser.



Gambar 5. (a) Histogram Citra *Grayscale*, (b) Histogram Citra Negatif



**Gambar 6. (a) Citra Negatif, (b) Citra Hasil Median Filter**



**Gambar 7. (a) Citra Hasil *Filtering*, (b) Citra Hasil Deteksi Tepi Sobel**

Setelah tahap pembalikan warna citra atau yang biasa disebut citra negatif, dan memastikan bagian yang tidak diperlukan maka tahap berikutnya adalah perbaikan citra dengan metode Median Filter. Hasil operasi ini dapat dilihat pada Gambar 6.

Hasil dari perbaikan kualitas citra pada Gambar 6(b) terlihat intensitas keabuannya menjadi lebih rendah dibandingkan dengan Gambar 6(a). Permukaan citra 6(b) juga lebih jernih dan tidak ada lagi butir-butir seperti pasir. Intensitas warna citra pada tulang belakang terlihat lebih jelas daripada sebelumnya. Tujuan tahap ini adalah untuk memudahkan program membaca area pixel yang nilainya paling rendah. Untuk itu dapat

dilakukan tahap deteksi tepi menggunakan operator Sobel yang ditunjukkan pada Gambar 7.

Tujuan deteksi tepi pada citra CT scan adalah mencari pixel yang bernilai paling rendah dan berdekatan. Jika program menemukan nilai pixel yang rendah dan saling bertetanggan maka program akan menyimpan dan menandai dengan titik. Program membaca per baris dari ujung kiri atas ke kanan sampai pixel terakhir pada citra Gambar 7(a). Jika program membaca intensitas pixel bernilai rendah dan bertetanggan maka program akan menandai, jika tidak maka tidak akan disimpan oleh program. Gambar 7(b) adalah hasil



deteksi tepi Sobel batu ginjal dan kiri serta deteksi tulang belakang.

Dengan demikian dapat dinyatakan bahwa titik acuan dengan deteksi tepi telah berhasil diidentifikasi. Setelah titik acuan berhasil diperoleh maka dapat dilakukan tahap segmentasi untuk mengidentifikasi area ginjal pada penelitian selanjutnya.

## KESIMPULAN

Implementasi metode deteksi tepi Sobel telah berhasil dilakukan pada citra CT scan dengan perbaikan citra terlebih dulu dengan proses *filtering* menggunakan metode *filter* median. Garis tepi tulang belakang terlihat jelas meskipun metode Sobel ini mempunyai kelebihan untuk mengurangi *noise* dari metode deteksi tepi lainnya. Untuk penelitian selanjutnya, deteksi Sobel dapat digunakan untuk mencari garis tepi ginjal yang posisinya berada di antara tulang belakang.

## DAFTAR PUSTAKA

- [1] K. K. R. Indonesia, "Riset Kesehatan Dasar (Riskesdas)," 2018. [Online]. Available: [https://kesmas.kemkes.go.id/assets/uploads/dir\\_519d41d8cd98f00/files/Hasil-riskesdas-2018\\_1274.pdf](https://kesmas.kemkes.go.id/assets/uploads/dir_519d41d8cd98f00/files/Hasil-riskesdas-2018_1274.pdf). [Diakses 10 Desember 2021].
- [2] L. Rhodia, Karakteristik Penyakit Ginjal Anak Remaja Usia 15-18 Tahun di Indonesia Berdasarkan data Riskesdas tahun 2013, Jakarta: Thesis Fakultas Kedokteran Universitas Indonesia, 2017.
- [3] W. K. Q. Z. S. W. Hong Song, "Kidney Segmentation in CT Sequences Using SKFCM and Improved Growcut Algorithm," dalam IEEE International Conference on Bioinformatics and Biomedicine (BIBM 2014), Belfast, UK, 2014.
- [4] S. S. N. Senthil Kumaran, "Segmentation of Renal Calculi from CT Abdomen Images by Incorporating FCM and Level Set Approaches," International Journal of Advanced Research in Computer and Communication Engineering, ISO 3297:2007 Certified, vol. 5, no. 7, 2016.
- [5] P. Stanley H. Stern, Tabulation and Graphical Summary of 2000 Survey of Computed Tomography, Frankfort, Kentucky: Conference of Radiation Control Program Directors, Inc., 2007.
- [6] Y. J. G. R. P. J. L. W. M. S. R. M. Linguraru M. G., "Renal Tumor Quantification and Classification in Contrast-Enhanced Abdominal CT," Pattern Recognition, Elsevier, vol. 42, pp. 1149-1161, 2009.
- [7] W. B. Gao Yan, "Automatic segmentation of kidney without using contrast medium on abdominal CT images," dalam Intelligent System and Knowledge Engineering, Xiamen, 2008.
- [8] M. M. M. H. Z. Z. H. S. L. W. Ed-Edily Mohd Azhari, "Tumor detection in

- medical imaging: a Survey,” International Journal of Advanced Information Technology (IJAIT), vol. 4, no. 1, 2014.
- [9] A.-C. H. E.-D. M. N. M. Mariam Wagih Attia, “Classification of Ultrasound Kidney Images using PCA and Neural Networks,” International Journal of Advanced Computer Science and Applications (IJACSA), vol. 6, no. 4, 2015.
- [10] E. H. H. A. N. Alyaa Hussein Ali, “Analysis and Classification of Kidney Images Using Watershed Segmentation and Texture Properties,” International Journal of Computer Science and Mobile Computing, vol. 5, no. 4, pp. 592-604, 2016.
- [11] I. H. A. B. Aicha Belgherbi, “Morphological Segmentation of The Kidneys From Abdominal CT Images,” Journal of Mechanics in Medicine and Biology, vol. 14, no. 5, 2014.
- [12] B. Naegel, Abdominal Organs Segmentation by A Topological and Morphological, Strasbourg: Thesis, Louis Pasteur University, 2004.
- [13] Kustanto, “Computing Grayscale of face detection menggunakan Sobel dan Laplacian of Gaussian,” Jurnal Antivirus, vol. 11, p. 1, 2017.
- [14] H. A. Oscar Adriyanto, “Deteksi Tepi untuk Indikasi Tumor Otak Menggunakan Metode Sobel dan Morphological Operations Berdasarkan Citra Magnetic Resonance Imaging,” Journal of Computer Engineering System and Science (CESS), vol. 3, p. 2, 2018.